Geduld, S.
1887.

Bern 1887

Thesis

BEITRÄGE

ZUR

PATHOLOGISCHEN ANATOMIE

DER

NASENHAUT

LANE MEDICAL LIBRARY
300 PASTEUR DRIVE
PALO ALTO, CALIF. 94304

INAUGURAL-DISSERTATION

ZUR ERLANGUNG DER DOCTORWÜRDE

der hohen medicinischen Facultät der Universität Bern vorgelegt

VON

SOPHIE GEDULD

aus ODESSA.

ODESSA.
Typ. u. Lith. A. Birnstein, Ecke der Griechischen u. Preobr. Str. № 47.
1887.

Digitized by the Internet Archive
in 2026

https://archive.org/details/IA40153513_0134

BEITRÄGE

ZUR

PATHOLOGISCHEN ANATOMIE

DER

NASENHAUT

INAUGURAL-DISSERTATION

ZUR ERLANGUNG DER DOCTORWÜRDE

der hohen medicinischen Facultät der Universität Bern vorgelegt

VON

SOPHIE GEDULD

aus ODESSA.

ODESSA.
Typ. u. Lith. A. Birnstein, Ecke der Griechischen u. Preobr Str. № 47
1887.

Auf Antrag von Herrn Prof. Dr. Langhans von der Facultät zum Drucke genehmigt

Bern 19. November 1886.

Der Decan

H. Kronecker.

Fall I.

Luser Johann 62 Jahre. 14 Nov. 1885 in der chirurgischen Klinik operirt; es wurden mehrere keilförmige Stücke excidirt, alle von etwas gewulsteter Oberfläche. Oeffnungen von Talgdrüsen waren nur in einem Stücke sichtbar, die Schnittfläche zeigte das gewöhnliche Aussehen vom fibrösen Gewebe; hie und da fanden sich in der Mitte der Stücke runde Höhlen von 3—4 mm. Durchmesser mit schmierigem Belag. Die Dimension, der mir zur Untersuchung übergegebenen Stücke, war etwas wechselnd 2, 5 cm. lang bis 12 mm. dick. Die Untersuchung ergab, dass es sich wesentlich um hyperplastische Vorgänge an den Blutgefässen, an dem Bindegewebe des Coriums, sowie an den Talgdrüsen handelt.

An letztere schliesst sich die Bildung kleiner Heede von Granulationsgewebe mit Riesenzellen an.

Die oberflächliche Epidermis ist wenig betheiligt, indessen zeigt sie sich immerhin im Vergleich mit normaler Nasenhaut verdickt, besonders zu Gunsten des Malpigischen Netzes. Sie hat stellenweise eine Dicke von 0, 2 erreicht, während in der normalen Epidermis ihr Maass kaum 0, 03 beträgt. Die Verdickung ist also verhältnissmässig doch noch recht bedeutend, die Hornschicht ist weniger betheiligt, vielfach fehlt dieselbe sogar, und die oberste Lage der Epidermis wird von stark abgeplatteten, noch deutlich kernhaltigen Zellen, gebildet. Die tiefen Zellen sind grösser als normal, sie bilden etwa 8—10 Schichten übereinander gegenüber 4—6 in der Norm. Ihr Protoplasma ist hell, nirgends findet man Koerner in denselben, welche durch Carmin sich stark färben (Koernerschicht von Langhans). Ihre Kerne sind meist gross und haben in ihrem Inneren ein glänzendes Kernkörperchen. —

Manche derselben zeigen indessen die sogenannte vacuoläre Umbildung; an Stelle des Kernes findet sich ein heller Hof von entsprechender Gestalt und Grösse, der aber nicht von der gefärbten Kernenbran direct von dem farblosen Protoplasma begrenzt wird, dabei ist die chromatische Substanz des Kernes in Form eines stark gefärbten Halbmondes an einer der langen Seiten oder auch an einem Pole des ovalen Kernes angepresst, oder zieht sich auch mitten durch den hellen Hof hindurch in Form eines unregelmässigen begrenzten etwas zackigen Bandes. Man konnte bei dieser Bildung hie und da an Kerne von Wanderzellen denken; indessen lassen sie sich leicht von ihnen unterscheiden durch die constante Lagerung in einem hellen Hof von der Grösse des Kernes. Kerne von eigentlichen Wanderzellen lassen sich nicht nachweisen, während sie sich in den epithelialen Einstülpungen sehr reichlich finden. In den tiefsten Zellen ist hie und da braunes Pigment, indessen habe ich in den normalen Vergleichs-Objecten, warscheinlich durch Zufall, eine erheblich grössere Menge gefunden.

Corium. Die Verdickung desselben ist sehr erheblich, an den normalen Präparaten beträgt die Dicke $1^1/_2$ mm, hier 1 cm und darüber. Die einzelnen Schichten sind nicht gleichmässig betheiligt, hauptsächlich sitzt die Verdickung in der tiefern Lage, in der sogenannten pars reticularis. Die oberste Schicht der Papillarkörper ist fast nicht betheiligt. Es geht dies aus folgendem hervor:

1) Die Papillen sind gegenüber der Norm etwas zahlreicher, hie und da auch an ihrer Dimension vergrössert, besonders in der Breite, weniger in der Länge; sie erscheinen daher flach, oft als ganz seichte Erhebungen; indessen sind grosse Strecken der Cutisoberfläche ganz glatt.

Besonders sind die Papillen in der nächsten

Umgebung der Haarbalgmündungen entwickelt. Hier findet sich eine geringe Zahl von schmalen schlanken Papillen, welche bis 0,2 mm Länge erreichen.

2) Was am meisten die geringe Betheiligung des Papillenkörpers beweist, ist die topographische Vertheilung der Talgdrüsen. Die zu höchst gelegenen Talgdrüsen liegen ganz in gleichem Niveau wie an der normalen Haut ja in manchen Fällen sind sie sogar der Oberfläche mehr genähert. Während normal die Entfernuug der obersten Talgdrüsenläppchen von der Cutisoberfläche durchschnittlich 0,3—0,5 beträgt, finden wir hier dieses Maass selten grösser als 0,3.

Die Zusammensetzung des Bindegewebes unterscheidet sich von der Norm im wesentlichen dadurch, dass die fibrilläre Structur deutlicher ist, nirgends erscheinen die Fibrillen wie in der normalen Haut in schmalen oder breiten, homogen erscheinenden Bündeln zusammengefasst, sondern überall ist jede einzelne Fibrille deutlich; wir können daraus schliessen, dass die Dichtigkeit des Gewebes eine geringere ist, wie in der Norm. Es ergiebt sich diess auch ferner daraus, dass hie und da zwishen den Fibrillen helle Spalten sich finden, die während des Lebens wohl von lymphatischer Flüssigkeit erfüllt waren. Die Fibrillen verlaufen zwar in allen möglichen Richtungen, aber gewisse Richtungen herrschen doch je nach der Tiefe der Schichten vor. Im Papillarkörper verlaufen sie der Oberfläche parallel in den daran sich anschliessenden Theilen der Verdickung mehr netzförmig, in den mittlern und tiefen Theilen dagegen, wo die grossen Höhlen sich finden in Ganzem der Oberfläche der letztern parallel und vorwiegend noch senkrecht aufsteigend. Von Zellen findet man, abgesehen von der Nähe er Blutgefässe, drei Formen: 1) Zerstreute sparsame Lymphkörper, an ihren kleinen, runden Kernen erkennbar 2) Zahlreiche schmale, blasse Spindel oder sternförmige Zellen, gleichmässig

zerstreut in regelmässigen Abständen; bei Färbung mit Genitianaviolett haben sie einen ovalen bläschenförmigen Kern von geringer Grösse. Bei Färbung mit Boraxcarmin ist auch in der Regel die angrenzende Zellsubstanz stark gefärbt, und der Kern hebt sich in Folge dessen nicht deutlich von ihr ab.

3) Mastzellen (Ehrlich). Durch die starke Färbung ihres Protoplosmakoernchen mit Genitianaviolett charakterisirt. Ihr Kern ist an vielen unsichtbar, offenbar durch das stark gefärbte Protoplasma verdeckt, an anderen scheint er als heller Fleck durch das Protoplasma hindurch. Wenn auch spärlicher, als die eben erwähnten, sind sie immerhin noch sehr zahlreich. Sie sind am reichlichsten in der Pars papillaris; in den Verdickungsschichten stehen sie in etwas weiteren Distanzen. Sie liegen im grossen und ganzen gleichmässig zerstreut, etwas dichter gestellt nur hie und da in kleinen zelligen Infiltrationsheerden, welche sich in der Nachbarschaft von Talgdrüsen finden.

Blutgefässe. Im Papillarkörper haben die Capillaren ein enges Lumen, sind colabirt, ihr Endothel ist deutlich, sie sind umgeben von einer mässigen Zahl von Lymphkörpern. Nach unten zu werden sie sehr rasch ausserordentlich weit 0,2 mm mit geringen Schwankungen und die eigentlichen verdickten Schichten sind ganz wesentlich, durch die in gleichmässigen Abständen stehenden quer, Längs und Schraeg-Schnitte der stark veränderten Blutgefässen ausgezeichnet (0,02). Sie haben aber keine capillare Structur, sondern nach dem Endothel, welches deutlich verdickt ist, findet sich eine concentrischfasrige Adventitia von 0,004 mm 0,006 mm Dicke mit ovalem meist längs gestelltem Kern. Sie geht meistens in das umgebende Bindegewebe ganz allmählig über, die Grenze zwischen den beiden Geweben wird dadurch noch verwaschener, dass die Adventitia, so wie das umgebende Gewebe von Lymph-

körpern durchsetzt ist. In Folge dieses Kernreichthums der Wand und der nächsten Umgebung treten die Blutgefässe schon bei schwacher Vergrösserung deutlich als mit Lumen versehene Zellstränge hervor. Hie und da erstreckt sich die zellige Infiltration etwas weiter in die Umgebung hinein. Auch die Arterien zeigen diese zellige Infiltration in der Umgebung. Ihre Muscularis erscheint im Verhältnisse zu den mässig weiten Lumen nicht verdickt, sondern etwas dünn, die Muscularis scheint etwas gedehnt zu sein, jedenfalls lässt sich eine Hyperplasie derselben ausschliessen.

Lymphgefässe. Dieselben sind nur in geringer Zahl zu sehen, sowohl in den obern wie in den tiefern Schichten. Sie sind erkennbar an ihrer bedeutenderen Weite, an dem Mangel jeder besondern Wand, abgesehen von den meist sehr deutlich verdickten Endothel, und besonders an der Form ihres Lumens. Dasselbe ist nicht rund, sondern ausgezeichnet durch einspringende Conturen. Das Lumen gewinnt dadurch das Ansehen einer einfachen Spalte, zwischen den Fibrillen des Bindegewebes. Dem Endothel liegen hie und da Massen von feinen Kernen in dünner Lage auf, in welchen eine grosse Zahl, unregelmässig gestalteter Kerne von weissen Blutkörperchen leicht zu erkennen sind (Hyaline Thromben). Ihre Umgebung zeigt in der Regel nur eine geringe Zellenfiltration. Diesselbe kann sogar fehlen, nur an wenigen Stellen erreicht sie die gleiche Intensität, wie an den Blutgefässen. Die eben erwähnte Zellinfiltration hat denselben Character, wie die in der Umgebung der Talgdrüsen auftretende, ich gehe dort auch auf die Zusammensetzung derselben ein.

Haarbälge und ***Talgdrüsen.*** Sie bieten die bedeutendsten Veränderungen der hyperplastichen Zustände und Bildung von Granulationsgewebe in ihrer Umgebung. Die Talgdrüsen sind etwas ungleichmässig in der verdickten Cutis vertheilt. Zunächst findet sich eine

dichte Lage derselben direct unter der Oberfläche den Papillarkörper nach oben hervordrängend, wie ich schon früher erwähnte. Eine zweite, fast eben so dichte Lage findet sich in der Tiefe der verdickten Schicht. Unter derselben kommt das spaerliche Fettgewebe mit breiten Bindegewebssepta. Zwischen den obern und untern Lagen der Talgdrüsen findet sich der grösste Theil des verdickten Gewebes. Hier sind etwas weniger zahlreiche Talgdrüsen - Durchschnitte; dagegen gehören die erwähnten grossen Höhlenbildungen dieser Schicht an. Der Canal mit welchem die Talgdrüsen an die Oberfläche münden (man sieht ihn sehr häufig mit der obersten Lage der Talgdrüsen in Verbindung) ist ausgefüllt von Zellen, die denen des Malpigischen Netzes gleichen, vielleicht etwas grösser sind. Die Oberfläche der Epidermis vertieft sich hie und da doch nur sehr wenig; so erklärt es sich, dass mit blosem Auge keine Talgdrüsenoeffnungen erkannt werden können. Die epithelichen Zellen zeigen ganz dieselbe Beschaffenheit der Kerne, wie in den angrenzenden Malpigischen Netze auch die vacuoläre Umbildung. Dann aber finden sich zwischen den Zellen reichliche eingewanderte weisse Blutkörper mit ihren unregelmässig gestalteten gradlinigen oder gebogenen am Ende oder in der Mitte vericös angeschwollenen und gleichmässig stark gefärbten Kernen.

Die Talgdrüsenläppchen sind bedeutend vergrössert, die Grösse schwankt normal allerdings in ziemlich weiten Grenzen, die Kleinen haben im Durchmesser 0,15 die grossen 0,4. Im vorliegenden Präparate findet man nur selten Talgdrüsen von 0,3 oder darunter, die meisten erreichen einen Durchmesser von 0,4—0,6. Diese Vergrösserung erfolgt hauptsächtlich zu Gunsten der Talgzellen. Meist findet sich an der Peripherie nur eine Lage stark gefärbter Zellen, selten mehrere Schichten über einander, welche dann vollständig den

Zellen des benachbarten Malpigischen Netzes gleichen, auch mit durchwandernden farblosen Blutkörpern. Die vacuoläre Umbildung der Kerne findet sich ebenfalls, wenn vielleicht auch weniger reichlich. Das Uebrige wird von den Talgzellen eingenommen, welche an Grösse und Zusammensetzung völlig den normalen gleichen, sie haben eine stark glänzende Wandschicht, ein gleichmässig reticuläres Protoplasma und in der Mitte einen Kern, dessen Aussehen etwas wechselt. meistens ist er gross, rund und hell mit Kernkörperchen, in andern Fällen zackig verbogen, vielfach etwas dunkler gefärbt und wieder in andern Zellen findet sich als Rest des Kerns nur einzelne kleine stark gefärbte Kernbröckel.

Ich erwähnte bei der mikroskopschen Beschreibung kleine Cysten mit schmierigem fettigem Inhalt mit einem Durchmesser von 2—4 mm, welche sich vorzugsweise in den mittlern oder tiefern Schichten finden. Ein Vergleich zahlreicher Schnitte zeigt, dass sie nicht aus den Talgdrüssenlappen sondern aus den Ausführungsgängen hervorgehen. Sie entwickeln sich mit Vorliebe oder ausschliesslich an den Verästlungsstellen derselben, wenigstens sieht man an den kleinern Cysten noch vielfach von der Tiefe und der Seite her Talgdrüsen in sie einmünden. Die kleinsten von etwa 0,5 mm Durchmesser haben eine Auskleidung von Zellen, die denen des Malpigischen Netzes gleichen, die jedoch sehr vielfach abgeplattet sind. Im Innern finden sich lockere concentrische Lagen von verhornten tafelförmigen Zellen, ohne Kerne. Nicht selten findet man grade an diesen kleinen noch mit vollständigem Epithel ausgekleideten Cysten papillenförmige Auswüchse des bindegewebigen Stratums, welche, sehr dicht stehen, und sämmtlich von unregelmässiger Gestalt sind, meistens breit oder etwas kolbig anschwellend. An den grossen Cysten ist jedoch die Wandstructur eine andere. Der Inhalt

wird auch von den verhornten Zellen gebildet, welche in Natronlauge stark aufquellen; hie und da finden sich auch Kerne von Wanderzellen oder kleine Kernbröckel. An der Wand lassen sich nun gar keine eigentliche epitheliale Elemente nachweisen; sondern hier findet sich eine dünne Lage eines sehr zellreichen Granulationsgewebes mit einer ungemein grossen Menge von Riesenzellen. Die Kerne des Granulationsgewebes entsprechen zum grossen Theil den Kernen der farblosen Blutkörperchen, doch finden sich auch grosse, helle bläschenförmige runde und ovale Kerne vor. Die Riesenzellen liegen vorzugsweise in den inneren Schichten direct an den aufliegenden concentrisch geschichteten, verhornten Zellen; hie und da gradezu in continuirlicher Lage, so dass das kleinzellige Gewebe mit Lumen und Inhalt der Cyste nicht in Berührung kommt. Die Form der Zellen wechselt ganz ausserordentlich: bald sind sie rundlich, dann wieder länglich, selbst bandförmig gradlinig, oder gebogen, bald der Wand parallel verlaufend, bald stehen sie in Reihen Senkrecht oder schraeg zu derselben. Ihre Kerne sind alle bläschenförmig, doch variirt etwas sein Aussehen, bei den grössern findet sich im hellen Innern nur ein grösseres Kernkörperchen, die kleinen enthalten mehrere zahlreiche Koernchen, von denen eines oder das andere durch seine Grösse sich auszeichnet. Kerne die denen der farblosen Blutkörperchen gleichen, habe ich in den Riesenzellen nicht gesehen. Die Riesenzellen gehören zu jener Form, bei welcher die Kerne ungleichmässig vertheilt sind, als deren Typus man die Tubercelriesenzellen ansehen kann. In manchen sind die Kerne wandständig, in den meisten aber an einem Ende angehäuft, und zwar an jenen, welches nach dem Granulationsgewebe hinzieht. Mit den verhornten Massen des Inhaltes stehen sie also nur mit grössern Partien des kernfreien Protoplasma in Verbindung. Hie

und da fehlt sogar eine scharfe Grenze zwischen den Beiden. Ferner findet man kleine Heerde, die nur aus Granulationsgewebe mit eingestreuten Riesenzellen bestehen, verhornte Zellen oder sonstige epitheliale Elemente fehlen. Die lockere Mitte wird hauptsächlich von Riesenzellen eingenommen, indessen finden sich dieselben auch in geringerer Zahl in den peripheren Partien des Heerdes. Manche dieser Heerde erscheinen im Innern leer, bei andern nimmt nach innen hin die Zahl von Lymphkörperchen zu, so dass man fast von kleinen Abscessen reden könnte.

Ob auch nicht cystisch entartete Theile der Talgdrüsen zur Bildung von solchen Heerden Veranlassung geben, ist nicht sicher zu entscheiden. Die Möglichkeit und Wahrscheinlichkeit liegt immerhin vor; denn man findet an den einfach vergrösserten Talgdrüsenläppchen und ihren Ausführungsgängen Lymphkörper Infiltration des umgebenden Stromes, ohne dass man sagen könnte, dass eine bestimmte Oertlichkeit dazu praedisponirt wäre. —

Fall II.

Die an Lebenden im März 1884 von Hr. Privat-Docenten Dr. Girard excidirten Stücke stellen ein Musterexemplar aller gewöhnlichen Acne rosacae dar; allerdings hat sich die rothe Farbe am Spirituspräparate nicht gehalten. Das grösste, etwas rundlich-lappige Stück hat nicht weniger als 5—6 ctm im Durchmesser und eine grösste Dicke von fast 2 ctm. Seine Oberfläche ist äusserst uneben, höckrig gewulstet und mit zahlreichen vertieften Oeffnungen von Talgdrüsen versehen. Die beiden anderen Stücke sind kleiner, 2 ctm im Durchmesser, etwas über 0,5 ctm dick, alle von glei-

chem Aussehen, bei allen ist die Oberfläche mehr oder weniger braun pigmentirt.

Histologisch reiht sich der Fall dem ersten an; doch treten die rein hyperplastischen Processe in den Vordergrund, besonders die des Bindegewebes. Bildung von Gratulationsgewebe und Riesenzellen sind hier sehr wenig ausgesprochen. Ich begnüge mich mit der ausführlichen Hervorhebung der Unterschiede gegenüber dem ersten Falle.

Hinsichtlich des Oberflächen-Epithels ist nichts zu bemerken, auch hier mässige Verdickung, besonders zu Gunsten des Malpigischen Netzes, Pigmentirung der unteren Schichten, vacuoläre Umbildung der Kerne, welche etwas stärker ausgesprochen ist. Im Corium trat als frappantester Unterschied hervor, dass die hyperplastischen Talgdrüsen vorzugsweise nur in der obersten Schicht sitzen. An den meisten Schnitten beschränken sie sich auf eine Partie von 3—4 mm. Dicke. Die ganze tiefere, fast 1 ctm dicke Schicht des Schnittes enthält keine Talgdrüsen, oder nur an sehr wenigen Stellen; dem entsprechend liegen die Talgdrüsen direct unter der Epidermis auch dichter wie im vorigen Präparate. Was das Bindegewebe anlangt, so hat dasselbe wesentlich den gleichen Bau. Die Fibrillen steigen vorzugsweise in senkrechter Richtung auf, namentlich in der Tiefe, um die Gefässe sind sie concentrisch angeordnet. Mastzellen finden sich auch hier in reichlicher Zahl. Die Blutgefässe bieten sehr häufig das gleiche Bild dar, wie im vorigen Präparate, doch ist an nicht wenigen die subendothelialbindegewebige Schicht nicht so scharf gegen das Stroma abgegrenzt, sie unterscheidet sich von ihm nur durch etwas stärkere Färbung; an manchen Capillaren fehlt sie sogar. Über die Lymphgefässe ist nichts besonderes zu bemerken. Was die Zellinfiltration anlangt, so sind dieselben erheblich spär-

licher sowohl in der Umgebung der Blutgefässe, so dass dieselben bei schwacher Vergrösserung nicht sofort in die Augen fallen, wie auch um die Talgdrüsen; an letzteren finden sie sich am stärksten längs der Ausführungsgänge.

Cystische Erweiterungen findet man hier an den Theilungsstellen des Ausführungsganges, indessen nur in geringem Grade und spärlich, hie und da mit reichlichen papillenförmigen Eiwucherungen des Corium. Cysten sowohl, wie die übrigen Partieen der immerhin noch stark erweiterten Theile der Ausführungsgänge enthalten reichliche verhornte Zellen. Von den im vorigen Präparate so stark hervortretenden Heerden mit zelliger Infeltration und Riesenzellen fand ich nur ein einziges Beispiel von geringer Grösse.

Fall III.

Von Herrn Dr. Feurer in St. Gallen operirt. Die mir übergebenen Stücke haben die Dicke von 1,5 cm und maassen in den anderen Richtungen 3,5 cm. Drüsenöffnungen an der Oberfläche deutlich.

Histologisch ist dieser Fall dem vorigen gleich, es finden sich fast nur hyperplastische Processe an dem Bindegewebe, den Gefäsen und Talgdrüsen; bemerkenswerth ist im Bindegewebe der Reichthum an Mastzellen. Dieselben liegen zerstreut und vereinzelt und zeichnen sich durch ihre Grösse und Formveraenderung aus. Neben solchen von runder oder eckigcompacter Form finden sich sehr reichliche Spindel und Sternzellen, deren Protoplasma sich intensiv mit Gentianaviolett färbt, deren Kerne ungefärbt bleiben. Von Blut und Lymphgefässen ist nichts besonders hervorzuhebe. Die Haarbälge zeigen wieder an den Theilungsstellen grosse cystische Erweiterungen, an einzelnen papillarförmigen Einwüchse des Coriums. Zelleninfiltration

findet sich im Anschluss an die Blutgefässe in Form von Streifen. Auffallend ist das Vorhandensein von gelben und gelbrothen Pigmentkugeln in vielen Zellen, es haben also zahlreiche kleine Blutungen stattgefunden. Nur ein grösserer Zellenheerd fand sich vor, an der Seite einer Talgdrüse, oder vielmehr eines Ausführungsganges gelegen, und darin vereinzelte Riesenzellen. Das Epithel des Ausführungsganges war an dieser Stelle bedeutend verdünnt auf Kosten der Schleimschicht, und die abgeplatteten Hornzellen liegen hier direct dem Bindegewebe auf. Die hyperplastischen Processe erstrecken sich auf vielen Stellen nur auf die tieferen Schichten, so dass hier die Talgdrüsen in einer schmalen oberflächlichen Lage angeordnet sind wie im vorigen Falle; an anderen dagegen sind dieselben ziemlich gleichmässig durch die ganze Dicke des Schnittes vertheilt; hier hat also auch das Bindegewebe der Talgdrüsenschicht an der Verdickung sich betheiligt.

Fall IV.

Molluscum lipomatosum. Ein polypenförmiger Tumor mit einer rundlichen Basis von 0,5 bis 2 cm. Durchmesser, über demselben erhebt sich der Tumor in der Dicke 3,5 cm, um sich dann seitlich wie ein Horn umzubiegen. Seine Länge beträgt etwa 5 cm; seine Oberfläche ist gewulstet, namentlich an der Basis sind Oeffnungen von Talgdrüsen sichtbar. Es liegt also im Gegensatz zu den bisherigen Praeparaten eine ganz circumscripte Wucherung vor. Dementsprechend ist auch die histologische Zusammensetzung eine völlig andere: es handelt sich um eine lipomatöse Hyperplasie des Bindegewebes, hauptsächlich innerhalb der Talgdrüsenschicht. An der Basis des Tumors stehen die Talgdrüsen dicht und sind gegen die Norm

bedeutend vergrössert; nach der Spitze des Tumors weichen sie auseinander. Die Vergrösserung und namentlich die Verlängerung des Ausführungsganges ist hier eine enorme. An Theilungsstellen erweitert sich derselbe zu Cysten, welche bald an der Oberfläche, bald mehr in der Tiefe gelegen sind, und einen Durchmesser von 0,5 mm erreichen. An kleinen Cysten kann man an Schnitten noch sehr leicht die eigentlichen einmündenden Drüsenläppchen nachweisen, welche nur mässig erweitert sind. Das Bindegewebe zwischen den Talgdrüsen setzt sich aus senkrecht aufsteigenden Bindegewebsfibrillen zusammen, die netzartig verbunden sind;in den weiten Maschen des Netzes findet sich Fettgewebe und zwar weit hinauf bis an den Papillarkörper. Mastzellen sind reichlich vorhanden in gleicher Weise, wie an den früheren Praeparaten. Lymphgefässe und Blutgefässe sind erweitert, das Endothel dick, und häufig sieht man unter dem Endothel der Blutcapillaren noch eine faserige Adventitia. Zellinfiltration fehlt vollständig oder ist nur hie und da in der Nähe der Blutgefässe in geringer Ausdehnung vorhanden. Bei der Zusammenfassung meiner Untersuchungen kann ich vondem letzteren Falle absehen, er stellt einen vollständig anderen Process dar, als die drei ersteren: in ihm handelt es sich um eine lipomatöse Hyperplasie des Coriums bis in die oberen Schichten hinein, wobei die Talgdrüsen an den Theilungsstellen ihrer Ausführungsgänge zu Cysten sich erweitern. Die ersten drei Fälle stellen die diffuse Hyperplasie der Nasenhaut dar, welche mit dem Namen Acne rosacea belegt wird. Ihre Zusammensetzung ist eine gemeinsame. Das Oberflächenepithel ist nur wenig verdickt. Die hauptsächlichste Veränderung betrifft das Corium, Blutgefässe und Talgdrüsen.

In allen Fällen ist von dem Corium der Papillarkörper Hyperplasie nicht betheiligt. Die Verdickung betrifft

nur die tieferen Schichten, entweder vorzugsweise die Regionen der Talgdrüsen oder die darunter gelegenen Partieen. Im ersteren Falle sind in der verdickten Haut die Talgdrüsenläppchen in allen Schichten nachzuweisen im letzteren dagegen nur in der oberen. Die Zusammensetzung der Haut ist gegen die Norm insofern geändert, als der Bau ein lockerer ist, die Bündel sich deutlich schon in den Schnitten in einzelne Fibrillen auflösen, welche nicht selten auseinander weichen und Lymphspalten Platz machen. Mastzellen, welche ich in der normalen Haut der Nase vermisste, sind hier in groser Zahl vorhanden, gleichmässig durch das bindegewebige Stroma vertheilt. Die Blutgefässe sind bedeutend erweitert, die Capillaren in besonders hohem Grade, ihr Endothel verdickt; unter demselben hat sich eine fibröse Adventitia ausgebildet. Die Lymphgefässe sind mässig erweitert, das Endothel verdickt. Die Talgdrüsen vergrössern sich in bedeutendem Masse, namentlich ihre Ausführungsgänge in jenen Fällen, in welchen die Verdickung des Bindegewebes vorzugsweise auf die Zone der Talgdrüsen beschränkt ist. An den vergrösserten Talgdrüsenläppchen ist nichts besonderes hervorzuheben. Dagegen finden wir cystische Erweiterung da, wo die Läppchen zu dem Ausführungsgang zusammentreten. Diese Erweiterungen erreichen einen Durchmesser bis 1 cm und stellen Cysten mit einem weissen schmierigen Brei dar, der vorzugsweise verhornte Epidermis Zellen enthält. Ferner sehen wir entzündliche Zellinfiltration auftreten, theils längs den Blutgefässen, theils in Form von kleinen und grösseren Heerden, welche an die Talgdrüsen sich anschliessen, besonders an die in der Tiefe gelegenen, ferner auch in der Umgebung der Cysten. An manchen Stellen bieten die letzteren Herde, die seltsame Beimischungen von Riesenzellen dar; das ist vielleicht das interessanteste Ergebniss der vorliegenden Untersuchung. Die Riesen-

zellen sind denen des Tuberkels und verwandter Bildungen an die Seite zu stellen: sie haben wandständige Kerne oder die Kerne sind an einem Ende angehäuft. Bekanntlich sind solche Riesenzellen im Laufe der letzteren zwei Jahrzehnte vielfach beobachtet worden, und zwar unter Verhältnissen, welche auf den ersten Blick nichts Gemeinsames zu haben scheinen. Seitdem aber Koch den Tuberkelbacillus nachgewiesen hat und zeigte, dass derselbe in den Tuberkeln grade in den Riesenzellen sich findet, seitdem kann man alle Riesenzellen mit ungleichmässiger Vertheilung der Kerne als Riesenzellen um Fremdkörper ansehen. Aber es lässt sich zur Zeit noch nichts Gemeinsames sagen über die chemische Einwirkung dieser Fremdkörper auf die nächste Umgebung; denn nicht alle Fremdkörper führen bei ihrer Einführung in den thierischen Organismus zur Bildung von Riesenzellen. Eins der auffallendsten Beispiele dieser Art des Vorkommens von solchen Riesenzellen um Blutextravasate bei Tauben ist von Nägeli dahin aufgeklärt worden, dass die Riesenzellen nur dann sich bilden, wenn in den Extravasaten Pilze zur Entwickelung kommen. Wir können hier auch zunächst an Pilze denken. Ich habe normale Haut von der Nase wie auch die vorliegenden Fälle nach der Gram'schen Methode im Allgemeinen auf Pilze und ferner auch speciell auf Tuberkelbacillen untersucht. Hinsichtlich der letzten war mein Resultat ein negatives. Dagegen konnte ich in der normalen Haut, sowie an meinem ersten Falle mit Gram'scher Methode Pilze nachweisen und zwar in den Ausführungsgängen der Talgdrüsen, weit in die Tiefe reichend, besonders an der Stelle wo dieselben etwas erweitert sind. Die Pilze stellen Coccen von bestimmter gleichmässiger Grösse dar welche ohne bestimmte Anordnung die verhornten Epidermiszellen bedeckten. Sie finden sich in der normalen Haut in

recht grosser Menge, so dass man schon mit dem blossen Auge an dem Schnitte einen kleinen blauen Fleck erkennen konnte. Die Möglichkeit, dass Pilze die Ursache der Riesenzellen sind, ist trotzdem nicht ganz abzuweisen, da die Natur derselben ja nicht weiter bestimmt, auch die Untersuchung auf Pilze an den beiden letzten Faellen nur an wenigen Schnitten vorgenommen wurde. Es liegt aber noch eine Möglichkeit vor, die Anwesenheit der Riesenzellen zu erklaeren. Ich fand die Riesenzellen vorzugsweise in der Wand der Höhlen, welche im übrigen aus Granulationsgewebe gebildet war. Die Riesenzellen liegen hauptsächlich in der innern Schicht der letzteren in grossen Strecken als continürliche Auskleidung der Höhlen. Der Inhalt der Höhlen war von verhornten kernlosen Epidermiszellen gebildet. Ich fand ferner in einem Fall die Riesenzellen an einer Seite eines erweiterten Ausfuhrungsganges; während an allen übrigen Stellen die epitheliale Auskleidung vollständig erhalten war, fehlte an der Stelle der Riesenzellen das Malpigische Netz, und die verhornten Zellen lagen direct den Riesenzellen an. Es wäre denkbar, dass verhornte Zellen, die als abgestorbene Elemente angesehen werden dürfen, die Bildung der Riesenzellen veranlassen, sowie sie mit gefässreichen Bindegewebe zusammentreffen; darauf weist auch eine Beobachtung hin, welche Herr Professor Langhans an einem Keloid machte die ich hier mit seiner Erlaubniss veroeffentliche. Es findet sich dabei unterhalb des Keloids, welches sich in den obersten Partien des Coriums entwickelt hat, ein längliches Feld, leicht gebogen, in den untern Theilen senkrecht verlaufend, in den oberen Theilen dagegen horizontal der untern Fläche des Keloids parallel und dicht anliegend, welches in seiner unteren Hälfte von einem Haarbalg mit einem Haare eingenommen wird. Die obere Hälfte dagegen

enthält eine grosse Zahl von schraeg durchschnittenen Haaren etwa von 5—6 und mehr, wirr durcheinander geworfen, welche vollständig von Riesenzellen umgeben sind. Die letzteren mit wandständigen Kernen oder die Kerne an einem, und zwar dem Haarbalge abgewandten, Ende angehäuft. Zwischen und nach aussen von den Riesenzellen findet sich Bindegewebe mit Lymphkörpern infiltrirt. An anderen Schnitten findet sich eine Fortsetzung dieser obern Haelfte mit einer, noch groesseren Zahl von Haaren, alle ganz oder theilweise von Riesenzellen umgeben. Das Bild ist offenbar derart zu erklaeren, dass die obere Haelfte des Haarbalges durch das sich entwickelte Keloid zerstört wurde, während die untere noch immer neue Haare bildete, dieselben gelangten in das anstossende Bindegewebe, und hier geben sie als verhorntes Gewebe, nunmehr zur Bildung von Granulationsgewebe mit Riesenzellen Veranlassung. Dahin hat sich schon Nägeli ausgesprochen, dass das Ergebniss seiner Untersuchungen wahrscheinlich nicht auf alle andere Riesenzellen gleicher Zusammensetzung verallgemeinert werden dürfte. Die vorliegenden Beobachtungen namentlich die letztere, scheint dies zu bestätigen. Auch darf hier die Beobachtung von Werth hervorgezogen werden (Arch Gynaek 18. 14) welcher bei Verwachsung der Eihäute mit mütterlichen Gewebe nach Absterben der Frucht ganz besonders die Haare des Foetus, von Riesenzellen umgeben fand.

Zum Schlusse sei es mir noch gestattet, auch an dieser Stelle meinem hochverehrten Lehrer, Herrn Prof. Dr. Langhans für seine gütigen Rathschläge und stets bereitwillige Hülfe bei diesen Untersuchungen meinen Dank auszusprechen.

Sämmtliche Abbildungen.

vom Fall I.

., Durchschnitte durch die Haut. $^{5}/_{1}$

In den verschiedenen Schichten der Haut bis dicht unter die Epidermis hinauf Talgdrüsen in Form von rundlichen, fein punctirten Feldern, die häufig in kleinen Gruppen zusammenstehen. Zwei Ausführungsgänge in beginnender cystischer Erweiterung und zwei runde Cysten; in die kleine mündet von oben her ein Talgdrüsenläppchen. Die dunklen Striche im Stroma entsprechen Blutgefässen.

2., a - Epidermis., b - Corium mit weiten Blutgefässen, deren nächste Umgebung mit Zellen infiltrirt ist. Die dunklen Puncte entsprechen Mastzellen von Ehrlich. $^{100}/_{1}$

3, und 4. Stück von der Wand grösseren Stückes in Fig. 1.

a.) bindegewebiges Stroma

b.) Zellenreiche Schicht von Granulationsgewebe, fehlt in Fig. 4.

c.) Riesenzellen, in Fig. 4 zu langen Bändern ausgezogen. d) Inhalt der Cysten, in Fig. 3 - homogen, in Fig. 4 - lamellös aus verhornten Epidermiszellen bestehend. $^{300}/_{1}$.

5) kleiner Heerd von Granulationsgewebe mit zahlreichen Riesenzellen; das Centrum des Heerdes ausgefallen. Links unten die epitheliale Auskleidung eines sich erweiternden Ausführungsganges.

$^{100}/_{1}$

Дозволено цензурою. Одесса, 18-го Ноября 1886 года.

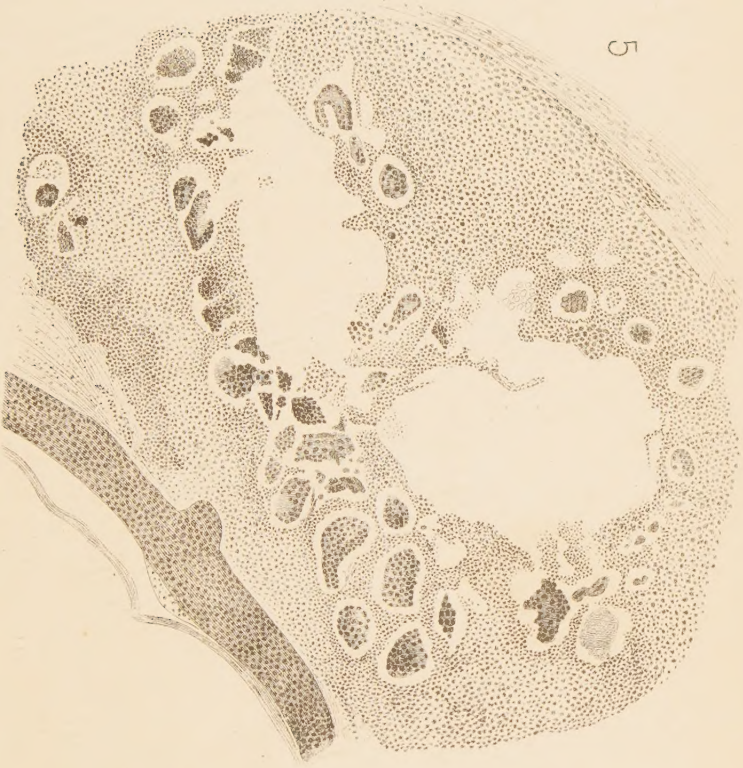

Lithogr. et Typogr. de Adolphe Birnstein, Odessa, Rue Grecque N°47